

Dirofilaria repens

- Subkutanu dirofilariozu uzrokuje nitasti nematod *Dirofilaria repens*.
- Ličinke *D. repens* migriraju u potkožje i duboke fascije, gdje se razvijaju u odrasle oblike parazita.
- Prisutnost *D. repens* u domaćinu rijetko izaziva ozbiljan oblik bolesti i zato je često propustivo dijagnosticirati u svakodnevnoj praksi.
- *Dirofilaria repens* ima bitan zoonotski potencijal.

Kada posumnjati na bolest?

■ Klinička slika

- Subkutani nodularni dermatitis.
- Pustule koje svrbe, ulcerozne promjene po koži (u slučajevima opsežnih infekcija kod senzibiliziranih pacijenata).
- Slučajan nalaz odraslih oblika parazita (crvi čak do 20 cm dužine) u potkožju, dubokim fascijama ili tjelesnim šupljinama za vrijeme uobičajenih kirurških zahvata.

■ Klinička patologija

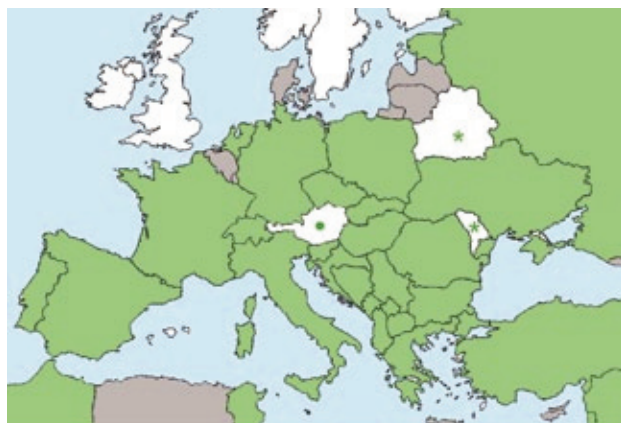- Bez posebnih znakova.
- U citološkim preparatima uzoraka dobivenih punkcijom potkožnoga čvora uzrokovanih s *D. repens* nalazimo miješanu staničnu upalnu populaciju.
- Slučajan nalaz mikrofilarija u krvi ili citološkom uzorku koji je kontaminiran krvlju.

■ Slikovna dijagnostika

- Ultrazvučnim pregledom čvora možemo vidjeti odrasle oblike *D. repens* (hiperehogene dvostruke usporedne strukture). Vrlo specifična metoda dijagnostike, no ovisi o znanju i iskustvu osobe koja je provodi i frekvenciji ultrazvučne sonde. Kolor doplerom vidi se protok krvi na periferiji čvora.

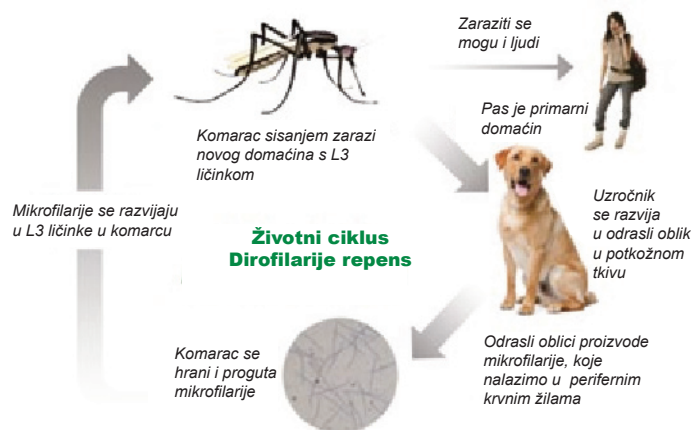■ Porijeklo / povijest putovanja

- Ugroženi su psi koji žive, potječu ili putuju u zemlje u kojima se uzročnik pojavljuje endemski. Države koje ne spadaju u rizične zemlje također mogu biti ugrožene.
- Raširenost *D. repens* u Europi. DNA parazita nađen u komarcu. Sporadični slučajevi.



Rasprostranjenost *Dirofilaria repens* u Europi.

* DNA parazita nađen je u komarcu; ● sporadični slučajevi

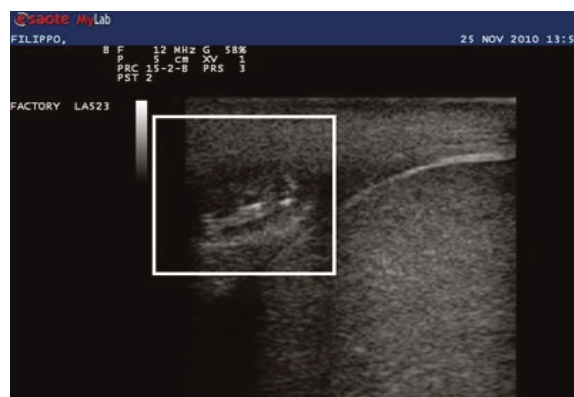

Kako potvrditi bolest?

- **Knottov test** (koncentracija i bojenje mikrofilarija u EDTA krvi): prihvatljiva osjetljivost. Omogućuje razlikovanje od ostalih vrsta dirofilarija (*D. immitis* i *Achantocheilonema reconditum*). Jeftina metoda. Lažno negativni nalazi mogu se pojaviti kod prikrivenih infekcija koje su liječene makrocikličnim laktovima. Knottov test postupak:

- Pomiješamo 1 ml krvi s antikoagulansom i 9 ml 2 % formalina.
- Zatvorimo epruvetu i lagano pomiješamo sadržaj nekoliko puta (da omogućimo hemolizu).
- Centrifugiramo 3 min na 1500 rpm.
- Odvojimo supernatant, dodamo 1 kap 1 % metilenskog modrila i pomiješamo s čistom pipetom.
- Kapnemo 1 kap uzorka na predmetno stakalce i pokrijemo s pokrovnim staklom (0,02 ml za pokrovno stakalce veličine 24x24 mm).
- Uzorak pogledamo pod mikroskopom pod 10x povećanjem na prisutnost mikrofilarija i pod 40x povećanjem za ocjenu morfoloških osobina (pogledaj slike na drugoj stranici).
- Pregledavamo cijeli sediment iz epruvete da postignemo maksimalnu osjetljivost testa.

- **PCR:** niža osjetljivost od Knottova testa, ali nam točno diferencira razne vrste filarija (*Achantocheilonema reconditum*, *Dirofilaria immitis*). Ne pomaže kod otkrivanja prikrivenih infekcija (bez cirkulirajućih mikrofilarija). Skupa metoda.



Ultrazvučni nalaz *D. repens* u potkožnom tkivu čvora

Liječenje bolesti

- Mjesečna aplikacija spot-on preparata koji sadrže moksidektin i imidaklopid 12 mjeseci.
- Minimlano invazivno otklanjanje uzročnika s 19 G iglom i špricom na vakuum.


Prevenција

- Južni dio Europe: cjelogodišnja zaštita primjenom jednomjesečne aplikacije ili s upotrebom preparata s produljenim djelovanjem.
- Sjeverna Europa, u endemičnim zemljama: potrebno je primjenjivati zaštitu barem mjesec dana prije očekivane sezone komaraca, a zaštitu možemo prekinuti mjesec dana nakon sezone.
- Veterinari praktičari moraju biti upućeni o aktivnostima komaraca u njihovu području djelovanja.

Lijek	Način primjene	Doza
Ivermektin	Oralno	6-12 µg/kg, mjesečno
Moksidektin	Spot-on	2,5-6,25 mg/kg, mjesečno
Moksidektin SR	Potkožno	0,17 mg/kg, svakih 6 mjeseci

Savjet za putovanje

- Za pse koji putuju iz zemalja koje su slobodne od *D. repens* infestacije u endemske zemlje **na manje od jednog mjeseca** trebaju preventivnu aplikaciju za vrijeme boravka i još mjesec dana nakon boravka u toj zemlji.
- Za pse koji putuju iz zemalja koje su slobodne od *D. repens* infestacije u endemske zemlje **na više od mjesec dana** moraju primiti mjesečnu aplikaciju preventivnog sredstva i na kraju prvog mjeseca putovanja. Sa zaštitom mogu prestati mjesec dana nakon dolaska kući.



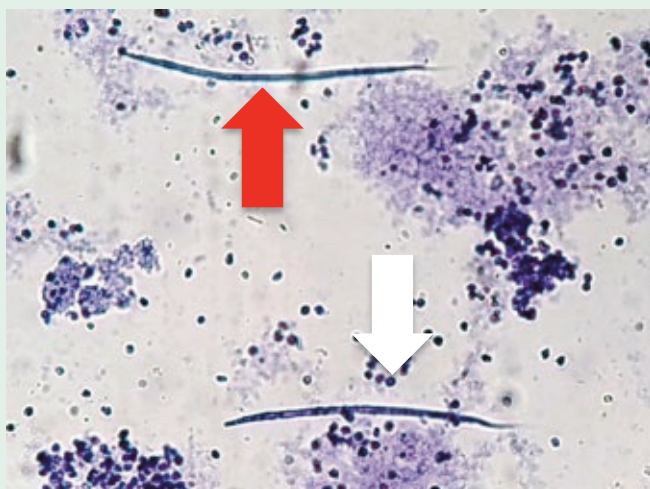
Psi s potkožnim čvorovima od *D. repens*.

© Nenad Mijokovic

Javnozdravstvena skrb

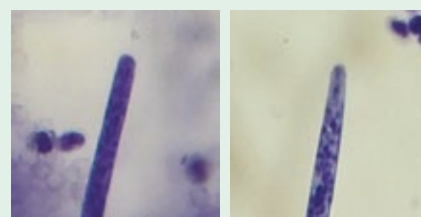- Dirofilarija kod čovjeka je zoonoza, koja se sve više susreće u svim endemičnim dijelovima Europe za dirofilariju, a najviše u njenim istočnim dijelovima.
- *Dirofilaria repens* pojavljuje se u ljudi (u Europi je do sada pronađeno 4230 slučajeva) u usporedbi s *D. immitis* infekcijama (samo 32 slučaja).
- U ljudi *D. repens* možemo naći u vjeđi oka, subkonjunktivalnom tkivu, skrotumu, dojka (izgleda kao rak dojke), bilo gdje u potkožnom tkivu.
- Preventivne mjere u pasa mogu znatno smanjiti izloženost i pojavu bolesti u ljudi.

Mikrofilarije *D. repens* i *D. immitis**: pronađi razlike

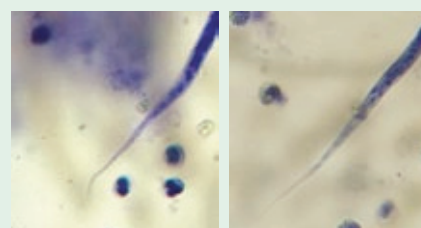


D. repens (crvena strelica) je duža (>330 µm) od *D. immitis* (bijela strelica) (< 330 µm). 10x povećanja Knottov test.

*Knottov test



Mikrofilarija: glava *D. repens* (lijevo) usporedba s *D. immitis* (desno) 40x.



Mikrofilarija: zavijen rep (lijevo) *D. repens* i ravan rep kod *D. immitis* (desno) 40x.

© All images courtesy of Luigi Venco