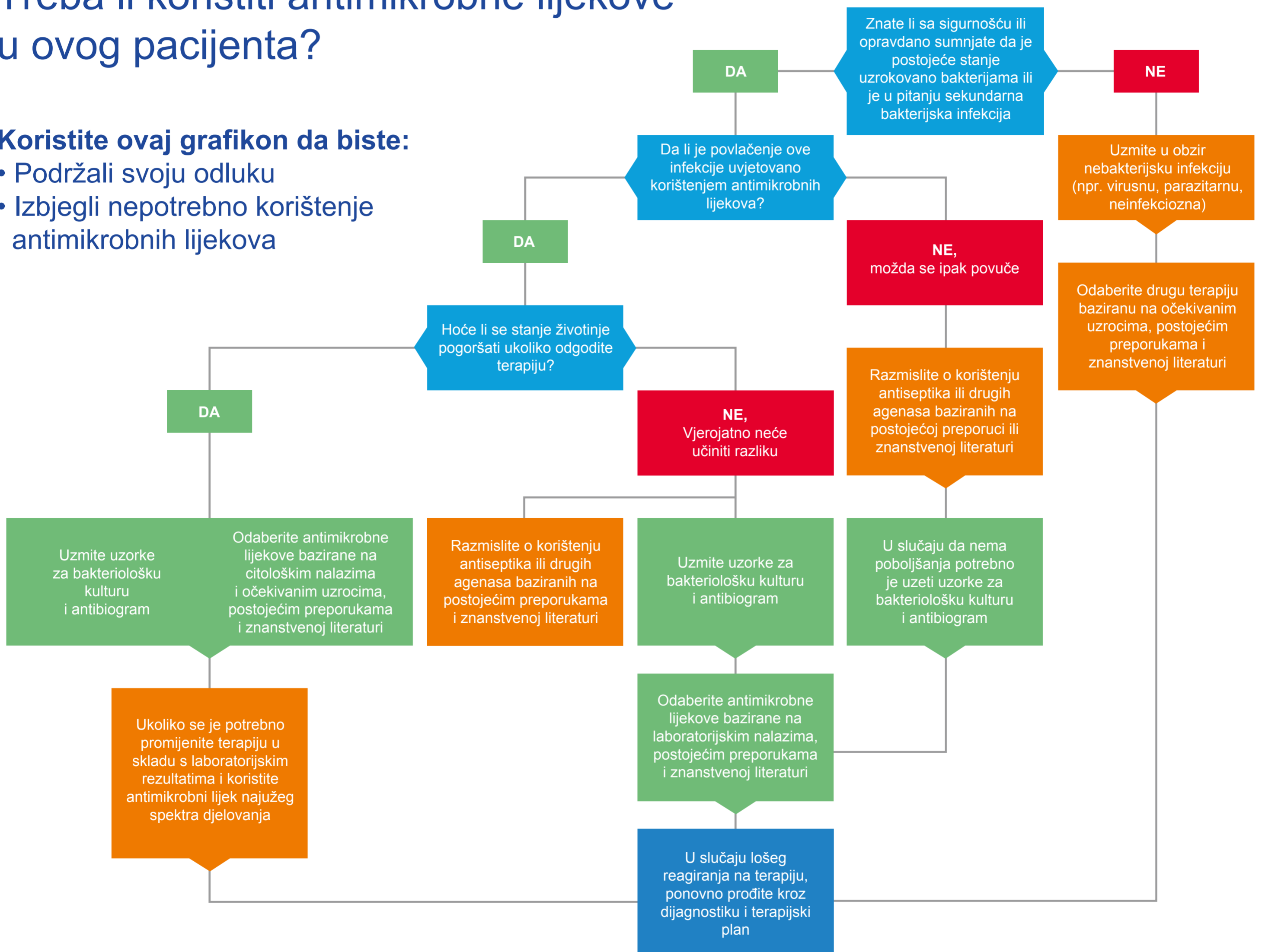


FECAVA Savjeti o odgovornom korištenju antimikrobnih lijekova

Treba li koristiti antimikrobne lijekove u ovog pacijenta?

Koristite ovaj grafikon da biste:

- Podržali svoju odluku
- Izbjegli nepotrebno korištenje antimikrobnih lijekova



Indikacije gdje je nepotrebno korištenje sustavnih antimikrobnih lijekova

“Preventiva” u zdravih životinja

- Rutinsko uklanjanje zubnog kamenca i poliranje
- Liječenje nezaraženih životinja koje su u kontaktu sa zaraženom skupinom
- U periodu zasušivanja

Kirurgija neinficiranog / nekontaminiranog tkiva

- Rutinska kastracija i sterilizacija
- Rutinska laparotomija
- Carski rez
- Otklanjanje neinficiranih tumora
- Čisti ortopedski zahvati koji traju manje od 1,5 h
- Neurokirurgija
- Rekonstruktivna kirurgija, otoplastika

Nekomplicirana stanja poznate ili sumnjive viralne etiologije

- Akutni kašalj u pasa
- Akutne gastrointestinalne infekcije
- Pseća parvoviroza
- Mačje virusne infekcije gornjih dišnih puteva
- Mačje infekcije uzrokovane kalicivirusom
- Mačji virus leukemije (FeLV)/ Mačji virus imunodeficiencije (FIV)
- Rinitis

Ostala stanja bez prisustva patogenih bakterija

- Upala donjih mokraćnih puteva u mačaka (FLUTD)
- Juvenilni vaginitis
- Akutni konjuktivitis
- Kronični bronhitis
- IBD (upalna bolest crijeva)
- Hiperplazija prostate ili ciste na prostati
- Upala analnih vrećica/oticanje bez posljedičnog apscediranja
- Rane s dobro izraženim granulacijskim tkivom

Stanja koja dobro odgovaraju na terapiju antisepticima i ostalim lijekovima za lokalnu uporabu

- Nekomplicirane kožne lezije ili blago inficirane rane i ugrizi
- Površne i površinske piodermije
- Seboroična kožna oboljenja
- Upala vanjskog zvukovoda
- Periodontalne bolesti

Ostala stanja sa bakterijskom etiologijom

- Apscesi u mačaka kao posljedica ugriza
- Gastroenteritis uzrokovan *Salmonellom*
- Gastroenteritis uzrokovan s *Campylobacter* spp
- Gastroenteritis uzrokovan s *Clostridium difficile*